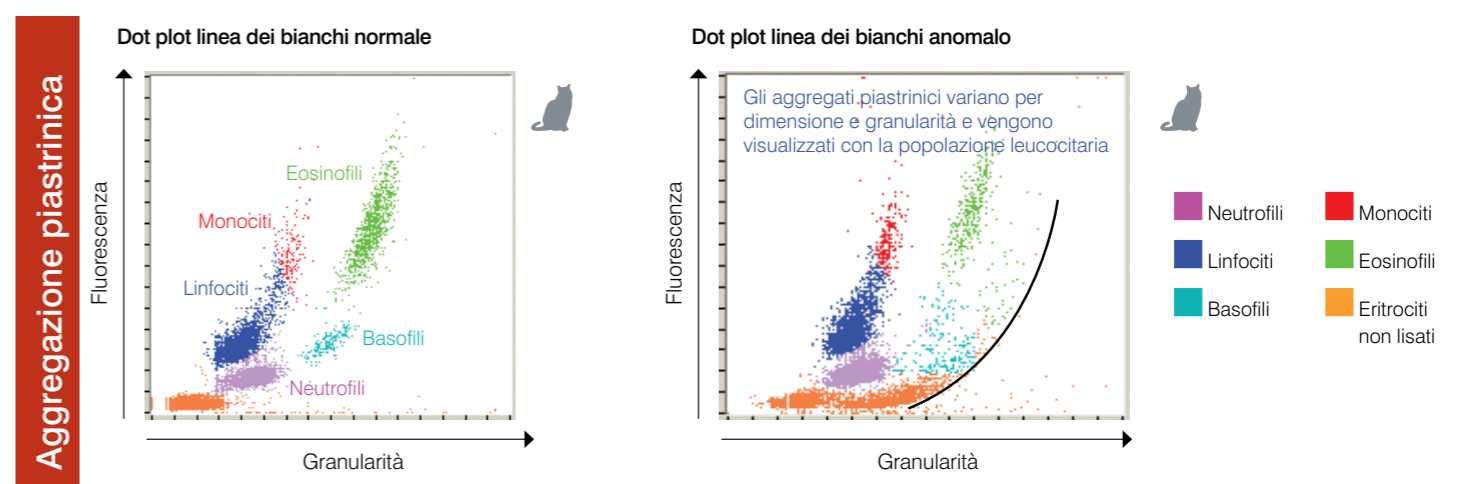
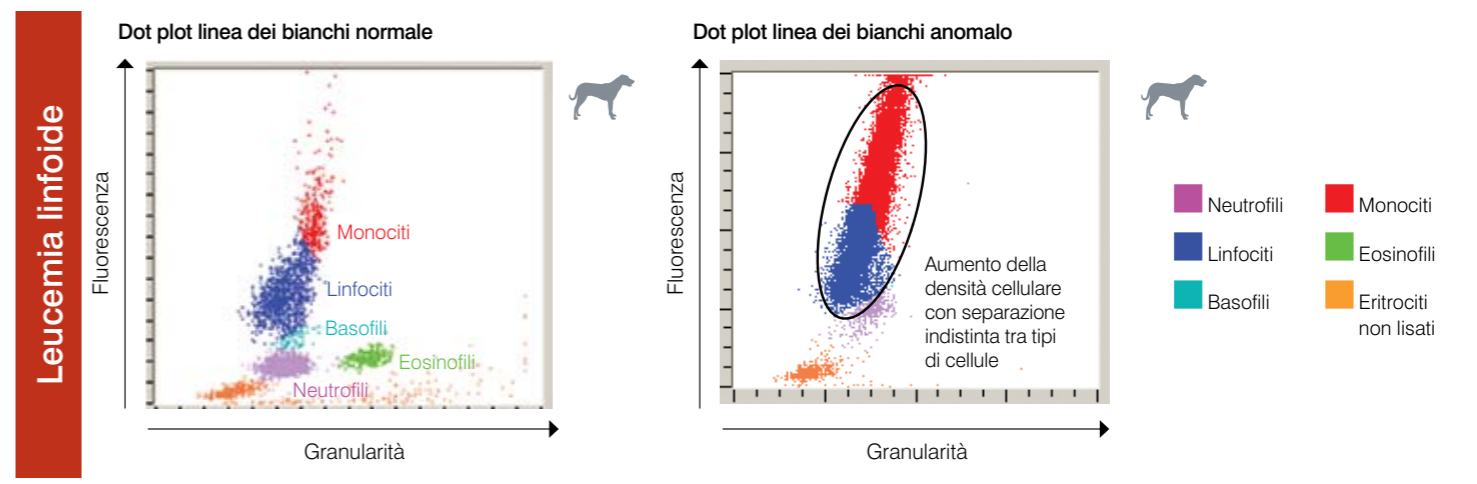
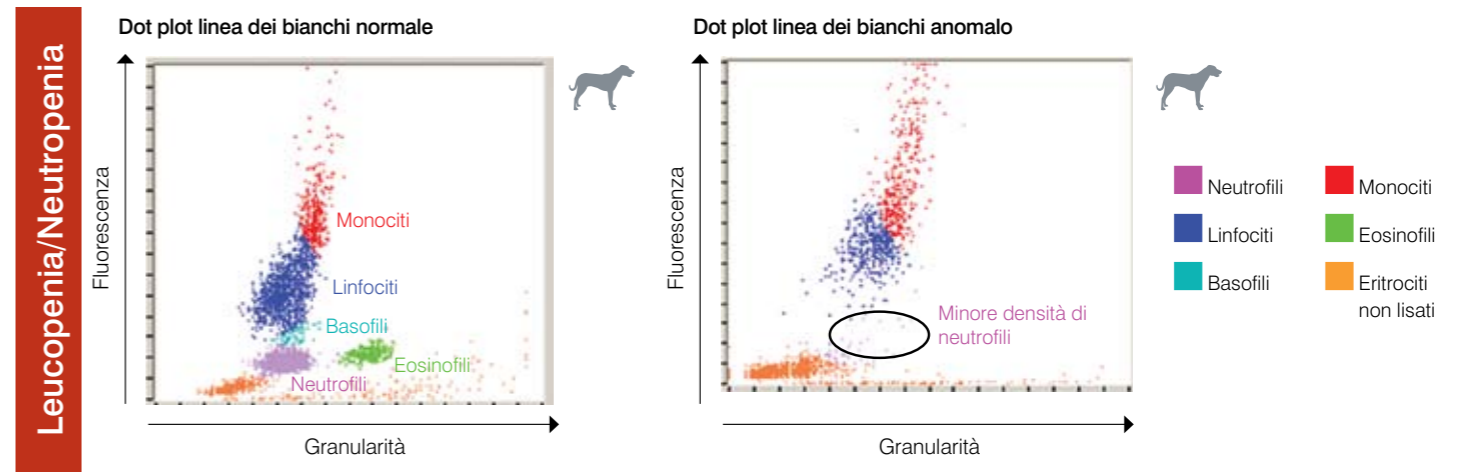
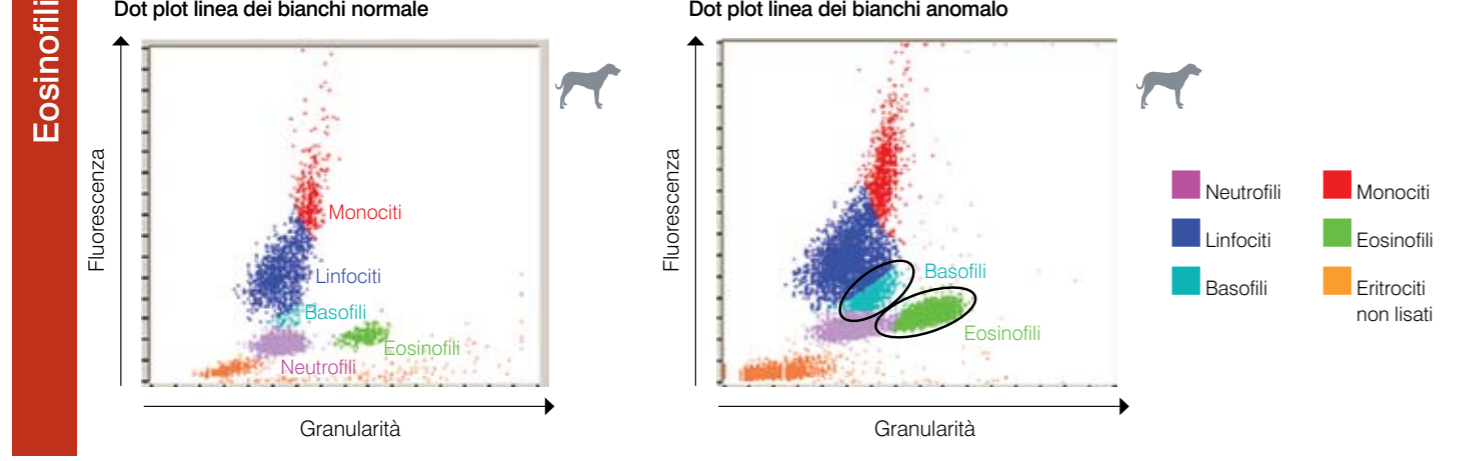
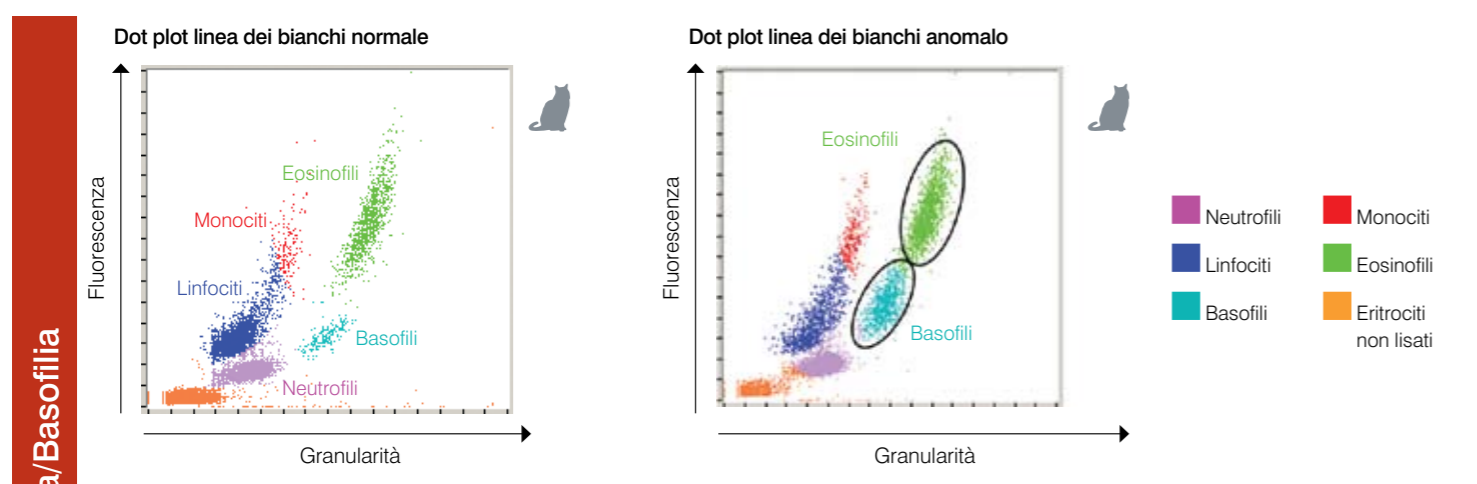
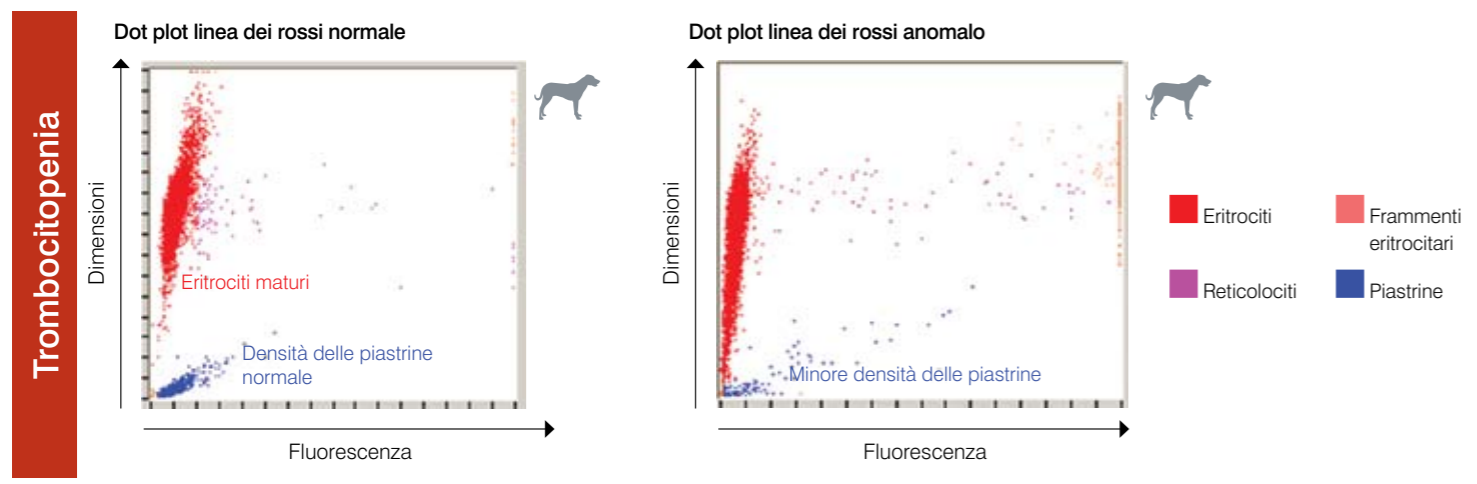
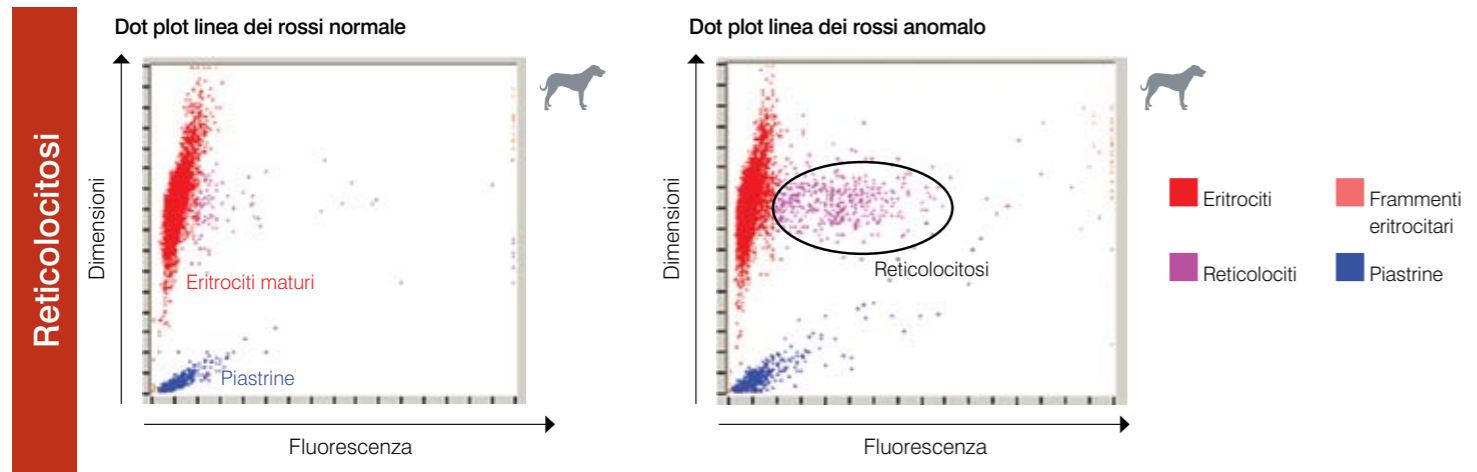


Interpretazione dei Dot Plots dell'analizzatore ematologico IDEXX ProCyte Dx®

I diagrammi a dispersione laser (Dot Plots) forniscono una rappresentazione grafica dell'esame emocromocitometrico (CBC), in cui ogni punto rappresenta una cellula. Costituiscono un elemento fondamentale dell'esame emocromocitometrico, poiché forniscono un quadro della morfologia cellulare del campione analizzato.



Per maggiori informazioni sui Dot Plots o sul sistema ProCyte Dx®, contattare il supporto tecnico IDEXX.

Supporto tecnico IDEXX
 Numero verde 00800 1234 3399

Reticolocitosi

La reticolocitosi (aumento del numero di reticolociti) costituisce la caratteristica distintiva e l'indicatore più obiettivo di un'anemia rigenerativa. Una reticolocitosi senza anemia può anche essere indicativa di un'anemia in via di regressione o di altri processi patologici occulti. I reticolociti sono facilmente identificati come i punti color magenta a destra della popolazione eritrocitaria matura (punti rossi). La colorazione fluorescente si lega ai reticoli residui, rendendo anche i reticolociti fluorescenti e spostandoli verso destra rispetto agli eritrociti maturi normali non fluorescenti. In un dot plot normale si osservano pochi reticolociti e la loro densità è molto inferiore rispetto a quella mostrata nel diagramma anomalo. Un rapido esame del dot plot consente di convalidare velocemente la conta reticolocitaria ed accrescere la certezza dei risultati ottenuti.

Trombocitopenia

La trombocitopenia può essere un risultato fondamentale in un esame emocromocitometrico ed è pertanto essenziale convalidare rapidamente i risultati dell'analizzatore ematologico. Nei dot plots degli eritrociti e delle piastrine la convalida di una grave trombocitopenia è semplice. Nel dot plot di un paziente sano si osservano densi accumuli di punti blu che rappresentano i profili ottici di singole piastrine. Nei casi di trombocitopenia grave la densità dei punti blu si riduce sensibilmente. Nei casi in cui viene riportata una bassa conta piastrinica si consiglia di effettuare un esame microscopico dello striscio di sangue per identificare possibili aggregazioni piastriniche. Gli aggregati piastrinici possono essere la causa di una falsa bassa conta piastrinica e gli eventi piastrinici non vengono visualizzati nei dot plots.

Eosinofilia/Basofilia

L'identificazione di un aumento di eosinofili (eosinofilia) e/o basofili (basofilia) costituisce un'importante osservazione che indirizza l'indagine diagnostica verso patologie specifiche quali allergie, malattie parassitarie e altro. Di conseguenza, è estremamente importante ottenere una rapida conferma nell'identificazione di un'eosinofilia e basofilia. Nei dot plots, gli eosinofili (indicati in verde) sono situati a destra dei neutrofilii nel cane e a destra dei monociti nel gatto. I basofili (indicati in blu-verde) si trovano sopra i neutrofilii nel cane e a destra dei linfociti nel gatto. Vengono osservati pattern differenti per le diverse specie a causa delle loro particolari caratteristiche morfologiche. Nei casi in cui viene riportata una significativa eosinofilia o basofilia, l'aumento della densità delle nuvole di eosinofili o basofili semplifica la rapida conferma dell'aumento del numero di queste cellule.

Leucopenia/Neutropenia

La leucopenia (riduzione del numero totale di leucociti) e, in particolare, la neutropenia (riduzione del numero di neutrofilii) ha spesso elevata rilevanza clinica nell'identificazione di severe patologie infiammatorie e dei possibili effetti della chemioterapia; lo screening immediato di tali situazioni è fondamentale. Evidenti riduzioni nel numero di leucociti possono essere rapidamente convalidate grazie all'esame del dot plot. Una significativa riduzione del numero di cellule di una determinata popolazione come i neutrofilii si riconosce facilmente a causa dell'evidente mancanza o della sensibile riduzione di densità della nuvola di punti ad essa associata. Nel caso evidenziato in questo documento si osserva una leucopenia caratterizzata da una marcata neutropenia: notare l'assenza della nuvola di punti viola che rappresentano i singoli neutrofilii nel campione.

Leucemia linfoide

Esistono diverse forme di leucemia: una delle più comuni è la leucemia linfoide che può essere il risultato della progressione di un linfoma maligno o di una leucemia linfoide primaria sviluppatasi nel midollo osseo. La gran parte degli analizzatori ematologici di nuova generazione non sono in grado di caratterizzare in modo accurato queste cellule maligne circolanti. In molti casi, gli analizzatori tentano una 'caratterizzazione cellulare' ma, poiché è difficile differenziare i diversi tipi di leucociti, viene visualizzato il messaggio «Abnormal WBC Distribution» (distribuzione anomala dei leucociti) per segnalare che è necessario eseguire un'ulteriore valutazione dello striscio di sangue o procedere all'invio di un campione a un laboratorio di riferimento per la convalida dei tentativi diagnostici dell'analizzatore. Nei dot plots normali, nuvole di punti di diverso colore chiaramente identificate rappresentano le diverse popolazioni leucocitarie che di solito si osservano nel sangue periferico. Nei dot plots di pazienti affetti da leucemia linfoide non esiste una distinzione chiara tra le diverse nuvole di leucociti: le nuvole di diverso colore si susseguono senza soluzione di continuità. In tali casi, viene visualizzato il codice del messaggio appropriato a indicare la difficoltà dell'analizzatore di effettuare accurate caratterizzazioni dei leucociti e la necessità di eseguire un'analisi dello striscio di sangue o di inviare un campione a un laboratorio di riferimento.

Aggregazione piastrinica

L'aggregazione piastrinica è un problema comune nella medicina veterinaria, specialmente nei campioni prelevati nei gatti. Tutti i casi in cui risulta difficile prelevare un campione con conseguente lentezza nel riempimento della provetta EDTA e non corretta miscelazione del campione e anticoagulante, sono causa di una potenziale aggregazione piastrinica. Esistono diversi gradi di aggregazione piastrinica e la gran parte degli analizzatori di nuova generazione sono in grado di riconoscere aggregati piastrinici di grandi dimensioni. Una volta identificati, l'operatore riceve un messaggio appropriato insieme alla segnalazione dei risultati selezionati che potrebbero essere interessati dall'aggregazione piastrinica. L'analizzatore fornisce comunque dei valori ma se vengono visualizzate notifiche o codici di messaggio è fondamentale effettuare un'ulteriore valutazione e una conferma dei valori riportati. Una rapida analisi del dot plot può inoltre fornire all'operatore una rapida conferma della presenza di aggregati piastrinici di grandi dimensioni. Nei dot plots, gli aggregati piastrinici di grandi dimensioni vengono rappresentati da una massa curvilinea di punti che si estende dalla popolazione di cellule non lisate (indicate in arancione) in parallelo rispetto alle nuvole di leucociti normali. Nel cane l'aggregazione piastrinica può avere un effetto sulla conta di eosinofili e neutrofilii, mentre nel gatto può influire sulla conta di basofili ed eosinofili. Una rapida analisi dello striscio di sangue può consentire di convalidare la presenza di aggregati piastrinici di grandi dimensioni e di confermare i risultati forniti. Nel caso vengano riportati o osservati aggregati piastrinici nello striscio di sangue, si consiglia il prelievo di un nuovo campione per un'ulteriore analisi.